Aus dem Zahnärztlichen Institut der Universität Marburg
Direktor: Professor Dr. Hans Fliege.

Ueber die Entfernung abgebrochener Instrumente aus Wurzelkanälen unter besonderer Berücksichtigung der Sektion der Zahnwurzel

INAUGURAL-DISSERTATION
zur Erlangung des Doktorgrades
in der Zahnheilkunde
der Hohen Medizinischen Fakultät
der Philipps-Universität Marburg

vorgelegt von

Otto Schmidt
Zahnarzt aus Melsungen.

Marburg 1938
Buchdruckerei Hermann Bauer

Angenommen von der Medizinischen Fakultät Marburg
am 20. Juni 1938.

Referent: Professor Dr. Fliege.

Gedruckt mit Genehmigung der Fakultät.

R. UNIV.
BIBLIOTHEEK
LEIDEN

Meinen Eltern!

Digitized by the Internet Archive
in 2026

https://archive.org/details/IA41555610_0184

A) Allgemeines über die Anwendung von Wurzelkanalinstrumenten.

Die Ausheilung der Erkrankungen des Zahnmarkes und der Wurzelhaut, wie die totalen Formen der Pulpitiden, die akuten und chronischen Periodontitiden, bedingen einerseits die restlose Ausräumung, andererseits eine gute Durchgängigkeit des Wurzelkanales. Beide Maßnahmen sind die unbedingten Voraussetzungen für den Erfolg einer Wurzelbehandlung. Um dieses Ziel zu erreichen, ist die Anwendung von geeigneten Instrumenten unerläßlich. So sind einmal zweckmäßige Instrumente zur Entfernung der Pulpa anzuwenden und zum andern ebenso zweckmäßige zur Erweiterung des Wurzelkanales. Damit wird auch für die medikamentöse Behandlung der erkrankten periapicalen Gewebe vom Wurzelkanal aus erst eine Möglichkeit geschaffen.

In wenigen Fällen dürfte der Verlauf des Wurzelkanals so günstig sein, daß die Entfernung der Pulpa ohne Schwierigkeiten erfolgen kann, und eine Erweiterung des Kanallumens sich erübrigt. In den meisten Fällen jedoch erwachsen durch den anomalen Verlauf und die Enge des Wurzelkanales Schwierigkeiten. Oft sind es Krümmungen und Dentikelbildungen, die dem Eindringen selbst feinster Instrumente einen fast unüberwindlichen Widerstand entgegensetzen, zumal gerade die Feinheit der Instrumente die Gefahr des Abbrechens bedeutend erhöht. Die Pulpenextraktoren sind sehr geeignete, aber gefährliche Instrumente, vor allem aber, wenn sie sehr dünn und starr sind. Aus diesem Grund ist von vorn herein ein nicht biegsames Instrument abzulehnen. Es wird in allen Fällen von Vorteil sein, jeden Pulpenextraktor vor der Anwendung zu prüfen, ob er sich auch biegen läßt, ohne zu brechen. Fabrikate, die beim geringsten Versuch, sie zu biegen, brechen, sind daher wertlos.

B) Ursachen, Folgeerscheinungen und Beseitigung abgebrochener Instrumente.

I. Die Ursachen des Nadelbruchs.

Die meisten im Handel befindlichen Pulpenextraktoren sind viel zu dick, um in die bisweilen sehr engen Wurzelkanäle eindringen zu können. Aus diesem Grunde empfiehlt Miller die von Jenkins angegebenen extrafeinen Pulpenextraktoren. Gerade wegen ihrer Feinheit müssen aber diese sehr vorsichtig angewendet werden. Je feiner und dünner ein Instrument ist, desto größer ist nach

meinen Erfahrungen die Gefahr des Abbrechens. Diese Tatsache verdient besonderer Erwähnung, da die im Wurzelkanal abgebrochenen Instrumente in den meisten Fällen sehr schwer zu entfernen sind und das chirurgische Angehen mitunter nur noch die einzige Möglichkeit der Therapie darstellt.

Was die mechanische Erweiterung des Wurzelkanales betrifft, so streiten sich hier seit langem zwei Methoden um den Vorrang. Bei der einen werden mit der Hand geführte Reibahlen, Aufreiber, Rattenschwanzfeilen und gezahnte Nadeln, bei der anderen mit der Bohrmaschine betriebene Wurzelkanalbohrer angewandt. Jede der beiden Methoden hat ihre eifrigsten Verfechter, wie auch ihre schärfsten Gegner gefunden. Wie die Erfahrung lehrt, schützen die mit der Hand betriebenen Instrumente, vor allem den Anfänger mehr vor unangenehmen Ueberraschungen, als die mit der Bohrmaschine betriebenen Wurzelkanalbohrer, die lange nicht eine so feine Führung zulassen. Als sehr vorteilhaft haben sich die mit der Hand betriebenen Rattenschwanzfeilen (Prinz, Antaeos u. A.) erwiesen, die selbst in schwierigen Fällen eine gute Durchgängigkeit des Wurzelkanales erreichen lassen. Jedoch besteht ein Nachteil ihrer Anwendung darin, daß diese Maßnahme sehr viel Zeit in Anspruch nimmt. Es wäre aber zu erwägen, ob dieser Nachteil gegenüber der Perforations- und Bruchgefahr, wie sie bei Anwendung der maschinell betriebenen Wurzelkanalbohrer gegeben ist, als ganz gering zu bezeichnen ist.

Brubacher, ein eifriger Verfechter der Wurzelkanalbohrer, lehnt mit der Hand betriebene Instrumente ab. Er verwirft die früher viel benutzten Gates- und Spindelbohrer, da er mit diesen oft üble Erfahrungen gemacht haben will und dann sehr viel Mühe hatte, die im Wurzelkanal abgebrochenen Bohrer wieder zu entfernen. Brubacher steht auf dem Standpunkt, daß mit der Einführung des Beutelrockbohrers „eine neue Aera" begonnen habe. Seiner Ansicht nach ist es „fast unmöglich", daß ein Beutelrockbohrer im Wurzelkanal abbrechen kann, da der Bohrer so „weich" sei, daß er sich eher zu einer Spirale aufrolle, wenn er sich im Wurzelkanal festklemmt, als daß ein Bruch entsteht. Auch hält Brubacher es für gänzlich ausgeschlossen mit einem Beutelrockbohrer eine Perforation zu setzen oder über das Foramen apicale hinaus in das periapicale Gewebe vorzudringen.

Walkhoff empfiehlt zwar auch für die Ausräumung der unteren Teile der Wurzelkanäle und deren Eröffnung die Verwendung des Beutelrockbohrers. Im Gegensatz zu Brubacher rät Walkhoff jedoch zur größten Vorsicht bei der Anwendung im Bereich der Wurzelspitze. Nach seiner Ansicht dringen gerade die dünnen Beutelrockbohrer sehr leicht über das Foramen apicale vor, ohne daß der Behandelnde etwas davon merkt. Ferner besteht, wie Walkhoff berichtet, die Gefahr, daß der Bohrer im Foramen apicale abbricht.

Beides sind üble Zufälle bei der Wurzelbehandlung eines Zahnes, die schlimme Folgen haben können und oft sogar die Erhaltung des betreffenden Zahnes in Frage stellen.

Walkhoff benutzt daher für die Ausräumung und Erweiterung der oberen Teile der Wurzelkanäle nur mit der Hand betriebene „nadelartige" Instrumente.

Einen ähnlichen Standpunkt vertritt Preiswerk. Er behauptet, daß die Wurzelkanalbohrer sich viel leichter im Kanal verfangen oder einklemmen und abbrechen, als die mit der Hand eingeführten Nadeln.

Auch Callahan lehnt die Wurzelkanalbohrer in jeder Form ab und bezeichnet sie als „gefährliche Instrumente", die schon „viel Unheil" angerichtet haben. Er will sie ganz aus dem zahnärztlichen Instrumentarium verbannt wissen.

Siegel geht noch einen Schritt weiter als Callahan. Er verwirft sowohl die Anwendung von Drillbohrern, als auch die Verwendung von Wurzelkanalerweiterern wegen der Perforations- und Bruchgefahr, vor allem dann, wenn der Wurzelkanal keinen geraden Verlauf hat und sehr eng ist. Er verwendet in solchen Fällen nur feine, sich verjüngende runde Nadeln, nachdem die Pulpa mit einer feinen gezahnten Nadel entfernt worden ist. Siegel gibt den runden Nadeln den Vorzug, da sie sich so grazil herstellen lassen, daß sie selbst in den feinsten Wurzelkanal eindringen und allen Biegungen und Krümmungen desselben folgen können, ohne daß die Gefahr einer Perforation oder eines Bruches gegeben ist.

Zu der Bruchgefahr der im Wurzelkanal angewandten Instrumente schreibt Faulhaber: „Unbestreitbar ist das Abbrechen von Nadeln und Bohrern im Wurzelkanal im allgemeinen ein zahnärztlicher Kunstfehler, der meist auf unsachgemäße Handhabung, schlechtes Material, alte, schon oft gebrauchte Nadeln und dergleichen zurückgeführt werden kann. Auch dem geübtesten und vorsichtigsten Operateur kann dieses Unglück zustoßen."

Ich kann der Ansicht von Faulhaber nur zustimmen und glaube nicht fehl zu gehen, wenn ich behaupte, daß selbst bei noch so vorsichtiger Handhabung die Bruchgefahr wohl bei allen im Wurzelkanal angewandten Instrumenten besteht. Die langjährigen Erfahrungen der konservierenden Abteilung des Marburger Institutes haben gezeigt, daß selbst neue, aber einmal gebogene und wieder zurückgebogene Instrumente sehr leicht an der Biegungsstelle brechen. In sehr vielen Fällen wurde durch plötzliche Abwehrbewegungen seitens der Patienten ein Bruch des Instrumentes verursacht. Diese Tatsache muß vor allem bei der Behandlung von Kindern weitgehend berücksichtigt werden, da diese auf die geringste Schmerzempfindung mit heftiger Abwehr reagieren können.

II. Die durch im Wurzelkanal abgebrochene und zurückgelassene Instrumente ausgelösten Folgeerscheinungen.

Ist ein Instrument im Wurzelkanal abgebrochen und nicht sofort entfernt worden, so können durch dies metallne Fragment die verschiedensten Folgeerscheinungen ausgelöst werden.

Es wurden beim Belassen des Fragmentes im Wurzelkanal beobachtet:

1. Verfärbung der Wurzel und des ganzen Zahnes (Brubacher, Williger).
2. Schwere Periodontitis mit Abszeßbildung (Zils).
3. Cysten (Williger).
4. Neuralgiforme Schmerzen (Reinmöller).

Brubacher weist darauf hin, daß trotz „genauestem" Abfüllen des Kanales mit Zement eine Verfärbung des Zahnes von der Wurzel nach der Krone zu durch die entstehenden Eisenverbindungen, wenn auch oftmals erst nach langer Zeit, zu erwarten sei. Er führt einen Fall an, in dem es ihm nicht gelang, das Fragment eines Gatesschen Gleitbohrers zu entfernen. Trotzdem füllte er den Wurzelkanal exakt ab, mußte jedoch an diesem unteren Prämolar nach circa 17 Jahren eine allmähliche vom Zahnhals aufsteigende Blaufärbung des betreffenden Zahnes beobachten. Auch Williger fand in solchen Fällen die Wurzel dunkelblau verfärbt. Als er sie aufschnitt, entdeckte er eine Menge Metallteilchen im Kanal.

Wenn auch durch die Verfärbung der Zahn nicht besonders geschädigt ist, so wird es bisweilen im Frontzahngebiet unerläßlich sein, ihn aus rein kosmetischen Gründen zu überkronen.

Aber nicht immer bleibt es nur bei einer Verfärbung, sondern es wurden auch Abszesse, Cysten und neuralgiforme Beschwerden, als Folgeerscheinungen der im Wurzelkanal belassenen Fragmente beobachtet.

So berichtet nämlich Zils über einen Fall von chronischer Periodontitis mit subperiostalem Abszeß, verursacht durch eine im Wurzelkanal abgebrochene Nervnadel:

„Patient kommt mit schwerer Periodontitis bezw. mit einem subperiostalen Abszeß über der Wurzelspitze von $\underline{2}|$ in die Klinik. Der Zahn soll nach einer Arseneinlage durch einen Techniker ganz schwarzblau geworden sein und wurde deshalb auf seinen Vorschlag hin überkront. Schon nach 2 Monaten trat die erste periodontitische Attacke auf, nach einer Woche fistulöser Durchbruch und reichliche Entleerung eines grüngelben, jauchigem Eiters. Nach heißen Umschlägen Besserung. Seit einer Woche Recidiv. Das Röntgenbild zeigt eine arrodierte Wurzelspitze, die in einem erbsengroßen Granulationsherd steckt, in welchen aus der Wurzel eine abgebrochene Nervnadel hineinragt. Die Nadel wurde durch Wurzelspitzenresektion entfernt."

Williger schildert zwei Fälle von Cystenbildung, die angeblich durch Nadelfragmente bedingt sein sollen:

1) „Ein Patient hatte sich 14 Tage vorher anderweitig den linken oberen Eckzahn füllen lassen und hatte seitdem dauernd Beschwerden, die auf eine Wurzelhautenzündung deuteten. Das Röntgenbild zeigt eine erbsengroße Cyste, im Wurzelkanal steckt eine abgebrochene Nadel."

2) „Patient klagte über Schmerzen im linken oberen Schneidezahn, der vor mehreren Jahren gefüllt worden war. In der Gegend der Wurzelspitze war eine erbsengroße Anschwellung aufgetreten. Das Röntgenbild zeigt eine Cyste und das abgebrochene Ende eines Spießbohrers, das etwa in der Mitte des Wurzelkanales lag."

Reinmöller führt einen seltenen Fall an, in dem eine im Foramen apicale abgebrochene Nadel eine Trigeminusneuralgie auslöste:

„Kaufmann T. wird von seinem Hausarzt wegen einer Trigeminusneuralgie im linken Infraorbitalgebiet zugeschickt. Der linke obere Eckzahn, der für die Ursache verantwortlich gemacht worden war, ist vor einem Jahr nach erfolgloser Wurzelbehandlung extrahiert worden. Die Neuralgie verschwand aber mit der Extraktion des Zahnes nicht. Das Röntgenbild zeigt in der Umgebung der Alveole des extrahierten Eckzahnes einen kleinen Fremdkörper in T-Gestalt. Ich machte nun die Aufklappung und fand nach längerem Suchen den Fremdkörper, der sich aus zwei kleinen Stückchen einer Nervnadel bestehend erwies. Ein neuralgischer Anfall hat sich seit dieser Zeit nicht mehr eingestellt."

III. Die Entfernung des Fragmentes aus dem Wurzelkanal.

Das soeben dargestellte mannigfache pathologische Bild, welches sich an solche im Wurzelkanal abgebrochene Instrumente anschließen kann, gibt reichlich zu denken. Angesichts dieser Tatsachen dürfte es daher die vornehmste Pflicht des Zahnarztes sein, unter keinen Umständen das Fragment eines abgebrochenen Instrumentes im Wurzelkanal zu belassen, da die schwerwiegenden Folgen gar zu oft zum Verlust des Zahnes führen können.

Wenn es auch Fälle gibt*, in denen bei günstig liegenden Fragmenten, diese im Wurzelkanal belassen werden können, falls sich eine ausreichende Wurzelbehandlung durchführen läßt, so sollen aber in allen übrigen Fällen derartige Fremdkörper entfernt werden.

Nicht immer wird es leicht sein, ein solches Fragment aus dem Kanal zu entfernen und oft gelingt es erst nach großen Mühen zum Ziel zu gelangen, da diese Fragmente in den meisten Fällen sehr fest eingekeilt sind. Vor allem ist bei der Entfernung immer darauf zu achten, daß die Wurzel durch den erlittenen Substanzverlust nicht so stark geschwächt wird, damit ihr funk-

*) Einer Praktikantin des Marburger Institutes brach in beiden Kanälen eines oberen ersten Prämolaren ein Pulpenextraktor ab. In diesem Falle lagen die Fragmente so günstig, daß es gelang, eine ausreichende Wurzelfüllung mit Walkhoffscher Jodoformpaste zu machen. Die Bruchstücke waren vollkommen in das Füllungsmaterial eingebettet und konnten ohne Bedenken im Kanal belassen werden.

tioneller Wert in Frage gestellt ist. Es sind aus diesem Grunde alle jene Methoden abzulehnen, deren Erfolg auf einem überaus großen Verlust an Zahnsubstanz beruht.

Zur Entfernung eines Fragmentes aus dem Wurzelkanal sind die verschiedensten Wege beschritten worden.

1. Die mechanische Entfernung von der Pulpenkammer aus (Preiswerk, Prinz, Walkhoff).

2. Die Beeinflussung des metallnen Fragmentes durch Einführung starker mineralischer Säuren oder Jodkristalle (Preiswerk, Prinz).

3. Der chirurgische Eingriff (Schuster 1913, Williger).

Am einfachsten und naheliegendsten ist die mechanische Entfernung von der Pulpenkammer aus und zwar mittels Luftbläser, wenn das Fragment locker sitzt, und der Kanal weit ist. Befindet sich das Fragment in dem unteren Teil des Kanals und ragt noch in die Pulpenkammer hinein, so besteht die Möglichkeit es mit einer Zange oder Pinzette herauszuziehen (Walkhoff). Auch soll in diesem Zusammenhang erwähnt werden, daß die Anwendung eines starken Magneten empfohlen worden ist (zit. v. Prinz). Doch dürfte ein solcher in den meisten Fällen nicht zur Hand, und die Aussicht auf Erfolg wohl sehr gering sein.

Sitzt das Fragment sehr fest, aber in der Nähe der Pulpenkammer, so kann es durch Umbohren (Preiswerk) gelockert und dann mittels einer feinen Pinzette gefaßt und entfernt werden. Eine solche Schwächung wird aber die Wurzel in den meisten Fällen nicht vertragen, auch dürfte die Gefahr einer seitlichen Perforation zu groß sein. Preiswerk (1914) versucht daher mit einer dünnen gezahnten Donaldsonnadel an dem Bruchstück vorbeizukommen und es damit aus dem Kanal herauszubefördern, wobei es nicht ausgeschlossen ist, daß auch die Donaldsonnadel abbricht, und so die Komplikation noch vergrößert wird. Im allgemeinen dürfte jedoch die Entfernung auf mechanischem Wege mehr einem glücklichen Zufall zu verdanken sein. Bei diesen Versuchen wird aber das Fragment unter Umständen nur noch tiefer in den Wurzelkanal hineingedrückt.

Ideal wäre die Entfernung auf chemischen Wege, wenn es ein Mittel gäbe, das wohl das Metall vollkommen auflöst, aber weder die Zahnsubstanz angreift, noch schädigende Wirkung für das Gewebe hat. Ein solches Mittel müßte aber erst noch gefunden werden.

Conrad (1891) hat eine sehr stark wirkende Säure empfohlen, um das Metall im Wurzelkanal aufzulösen. Er führt mittels eines goldenen Instrumentes, das mit Watte umwickelt ist, verdünnte Salpetersäure in den Wurzelkanal ein. Selbst in schwierigen Fällen will er befriedigende Erfolge gehabt haben.

Preiswerk benutzt Königswasser, um die Umgebung des Fragments zu entkalken und es auf diese Weise zu lockern. Er versucht dann das Bruchstück mit Hilfe einer dünnen Nadel,, welche mit Watte umwickelt ist, aus dem Wurzelkanal herauszubefördern.

Palmer (1899) legt über das abgebrochene Instrument ein kleines Wattebäuschchen, das mit Schwefelsäure getränkt ist, überkappt sorgfältig mit Guttapercha und wartet einige Tage. Dann entfernt er die Einlage, spritzt mit Wasser aus, versucht mit einer gezahnten oder glatten Nadel an dem Bruchstück vorbeizukommen und dieses zu heben. Gelingt das nicht, so wird die Einlage wiederholt und wieder einige Tage gewartet. Beim zweiten Mal soll es ihm nach seinen Angaben immer gelungen sein, das Fragment zu entfernen.

Prinz (1923) versucht erst das metallne Bruchstück auf mechanischem Wege zu entfernen. Führt das nicht zum Ziel, so füllt er den Kanal mit 50%iger Salpetersäure und neutralisiert dann mit Natriumdioxyd. Oft genügt das Aufschäumen durch den freiwerdenden Sauerstoff, das Fragment herauszubefördern. Mißlingt auch dieses, so pumpt Prinz konzentrierte Jod-Jodkalilösung mit einer platinierten Goldnadel in den Kanal ein, läßt die Lösung 24 Stunden einwirken und versucht dann mit einem Pulpenextraktor die Reste zu entfernen. Der Zahn wird zwar durch die Lösung intensiv braun gefärbt, doch soll angeblich die Färbung von selbst wieder verschwinden. Schlagen all diese Versuche fehl, so rät Prinz als einzig verbleibende Möglichkeit, den chirurgischen Eingriff vorzunehmen und zwar je nach der Lage des Fragmentes die Wurzelspitzenresektion nach Williger oder die Sektion der Zahnwurzel nach Schuster.

Es ist auch versucht worden durch Einlegen von Jodkristallen, das Metall in Jodeisen überzuführen und dann zu entfernen.

Die Anwendung mineralischer Säuren, deren Ziel die Auflösung des Metalles ist, dürfte sicher nur in einer begrenzten Anzahl von Fällen zum Erfolg führen. Soll das Metall im Wurzelkanal aufgelöst werden, so ist doch wohl die Voraussetzung, daß der größte Teil der Oberfläche des Metalls mit der Säure in Berührung kommt. In den oft sehr engen Wurzelkanälen wird das aber nur in wenigen Fällen möglich sein. Ferner ist das Einführen starker mineralischer Säuren in den Wurzelkanal nicht ungefährlich, da jederzeit die Möglichkeit besteht, daß die Säure über das Foramen apicale vordringt und eine schwere Schädigung des periapicalen Gewebes verursacht. Die reaktiven Entzündungsvorgänge können so heftig sein, daß dann die Extraktion des Zahnes nur noch die einzig mögliche Therapie ist.

Dieses kann durch einen Fall aus dem Marburger Zahnärztlichen Institut bestätigt werden, in dem es gelang das Fragment einer, im Wurzelkanal des zweiten Molaren im linken Unterkiefer abgebrochenen Rattenschwanzfeile durch Einführen von Königswas-

ser soweit zu lockern, daß es mit einer gezahnten Nadel herausbefördert werden konnte. Die kurz darauf auftretende schwere Periodontitis machte aber die sofortige Extraktion des Zahnes erforderlich.

Jedoch scheinen die Verhältnisse im Oberkiefer anders zu liegen als im Unterkiefer, da infolge der Eigenschwere der Säure ein Uebertritt in das periapicale Gewebe nicht so leicht zu befürchten sein dürfte.

So konnte in der Marburger Poliklinik ein, in einem oberen Prämolaren abgebrochener Pulpenextraktor dadurch entfernt werden, daß zweimal zwei Tage Einlagen mit Königswasser gemacht wurden. In diesem Falle traten keine Beschwerden auf. Ob dieser Verlauf durch ein sehr enges Foramen apicale begünstigt wurde, war nicht festzustellen.

Das Einführen starker mineralischer Säuren in Wurzelkanäle widerspricht übrigens den Gesetzen der Biologie und sollte nur in Ausnahmefällen angewandt werden.

Die Entfernung von metallnen Fragmenten aus Wurzelkanälen auf mechanischem und chemischem Weg ist mehr oder weniger einem glücklichen Zufall zuzuschreiben. In allen Fällen, in denen das Fragment fest eingekeilt und schwer zugänglich ist, dürfte der chirurgische Weg die Methode der Wahl sein.

Früher wurde in solchen Fällen die Replantation des Zahnes vorgenommen. Der Zahn wird vorsichtig extrahiert, dann erfolgt die Entfernung des Fragmentes aus dem Wurzelkanal außerhalb der Mundhöhle. Gleichzeitig wird die Wurzel gefüllt und der Zahn darauf in seine Alveole zurückgebracht. Es ist eine bekannte Tatsache, daß solche replantierten Zähne wohl wieder sehr fest werden, doch werden sie vom Organismus als Fremdkörper empfunden und verfallen somit früher oder später der Resorption. Es sind allerdings auch Fälle beobachtet worden, in denen solche Zähne bis zu 10 Jahren funktionstüchtig blieben. Heute sollte die Replantation nur noch in den Fällen angezeigt sein, wo es sehr schwierig ist, an die Wurzel heranzukommen. Dieses dürfte vor allem für die Molaren in Frage kommen (Williger).

Ueberall da, wo die Freilegung der Wurzel keine Schwierigkeiten bereitet und eine gute Uebersicht des Operationsfeldes gewährleistet ist, scheint der Eingriff nach Williger oder Schuster (Sektion der Zahnwurzel) der sicherste und schonendste Weg für die Entfernung von Bruchstücken aus Wurzelkanälen darzustellen.

Williger wandte zum ersten Mal die von Partsch angegebene Wurzelspitzenresektion zur Entfernung von abgebrochenen Instrumenten aus Wurzelkanälen an und erweiterte damit die Indikation dieses chirurgischen Eingriffs.

Er öffnet den betreffenden Zahn vorher soweit, daß er bequem mit einem geraden Wurzelkanalstopfer in den Wurzelkanal gelangen

kann. Dann wird Leitungsanaesthesie mit Endanaesthesie kombiniert, wobei Williger größten Wert auf eine gute Anämie legt, um eine möglichst einwandfreie Uebersicht des Operationsgebietes zu schaffen. In Höhe der Wurzelspitze legt Williger einen bogenförmigen Schnitt nach Partsch, bildet einen Schleimhautperiostlappen, trägt den Knochen mit einem starken Bohrer oder Meißel ab und legt dann die Wurzelspitze frei. Nun trägt er ein möglichst großes Stück von der Wurzelspitze ab, sodaß der Kanalquerschnitt gut sichtbar ist. Etwa bestehende Granulome und Cysten werden ausgelöffelt. Jetzt führt Williger eine, an einem Halter befestigte abgeschnittene Millernadel oder einen Wurzelkanalstopfer von der Kavität aus in den Kanal ein und stößt das Fragment nach dem Apex zu aus. So soll das Bruchstück in der Knochenhöhle sichtbar und leicht mit einer Pinzette oder Nadelfaßzange herausgezogen werden können. Ist kein Granulom oder eine Zyste vorhanden, so benutzt der Autor einen starken Fissurenbohrer ohne Querhieb und bohrt eine flache Rinne in der Verlängerung der Längsachse des Zahnes in den Knochen. In dieser Rinne erscheint dann das herausgestoßene Fragment, kann gefaßt und entfernt werden. Den Kanal reinigt er mit H_2O_2, füllt ihn mit dünnflüssigem Jodoformzement ab, schiebt einen Elfenbeinstift nach und entfernt den Ueberschuß am oberen Ende des Kanals. Dann reinigt Williger die Knochenhöhle sorgfältig, legt den Schleimhautperiostlappen darüber und vernäht.

Die Methode nach Williger hat sich sehr schnell in die zahnärztliche Operationstechnik eingeführt und viel Anhänger gefunden. Sie kann nicht nur an einwurzeligen, sondern auch an mehrwurzeligen Zähnen des Ober- und Unterkiefers ausgeführt werden, vorausgesetzt jedoch, daß die Uebersicht des Operationsfeldes eine gute ist. Trotzdem aber ist die Wurzelspitzenresektion nicht in allen Fällen angezeigt und nur dann vorzunehmen, wenn das Instrument im Foramen apicale oder in der Nähe der Wurzelspitze abgebrochen ist (vgl. den auf nachstehender Tafel beschriebenen Fall).

Sitzt das Fragment dagegen in der Mitte des Wurzelkanales, so müßte die Wurzel zur Hälfte abgetragen werden. Hierdurch aber würde der Zahn in so erheblichem Maße geschwächt, daß sein funktioneller Wert wesentlich herabgesetzt, wenn nicht überhaupt in Frage gestellt wird. In diesem Falle würde die Kraft am längeren Hebelarme angreifen und infolge der nunmehr bestehenden Ueberbelastung eine Knochenresorption eintreten, die zwangsläufig früher oder später zur Lockerung und zum Verluste des betreffenden Zahnes führen muß.

Es ist daher das Verdienst von Schuster, eine Methode des operativen Angehens solcher Fälle herausgearbeitet zu haben, die es gestattet, auf verhältnismäßig einfache Weise Bruchstücke zu entfernen, welche in der Mitte des Wurzelkanals liegen. Hier

versagen alle bisher angeführten Methoden, da man mit deren Hilfe ohne größeren Verlust an Zahnsubstanz nicht zum Ziele kommen dürfte.

Schuster hat den von ihm angegebenen operativen Eingriff die „Sektion der Zahnwurzel" genannt.

Nach persönlichen Mitteilungen Schusters soll der Indikationsbereich dieser Operation aber nur auf einwurzlige Zähne des Ober- und Unterkiefers beschränkt sein, da bei mehrwurzeligen Zähnen anatomisch und technisch zu große Schwierigkeiten bestehen. Weiterhin hängt nach Ansicht Schusters das Gelingen der Operation vor allem von ausreichend topographisch-anatomischen Kenntnissen ab.

Der Eingriff geht nach Schuster folgendermaßen vor sich: Der Lappenschnitt nach Partsch darf keineswegs zu klein gewählt, und das Knochenfenster muß breiter angelegt werden als der Durchmesser der Zahnwurzel und möglichst so, daß das apicale Ende des Fremdkörpers im Bereich des Fensters liegt. Schuster führt die Sektion der Wurzel dann annähernd in der Mitte des Fensters mit feinsten Rosen- und Fissurenbohrern aus. Meist gelingt es ihm schon mit dem Bohrer, den metallnen Fremdkörper im Wurzelkanal zu fühlen und ihn gegen das Pulpenkavum hinzubefördern. Bisweilen wird es auch nötig sein, mit einer entsprechend gebogenen, harten Sonde das Fragment zu lockern und gegen das Kavum hinzuschieben. Ebenfalls erscheint es Schuster zweckmäßig, ein Stückchen Zellstoff um die betreffende Zahnkrone zu legen, damit das Bruchstück nicht unbemerkt aus der Kavität in die Mundhöhle fällt und aspiriert wird. In manchen Fällen wird der Fremdkörper nicht gleich in der Sektionsöffnung zu fühlen oder zu sehen sein. Hier genügt aber, wie Schuster berichtet, oft ein starker Luftstrahl in die Sektionsöffnung, um den Fremdkörper auf das bereitgehaltene Zellstoffstückchen zu befördern. Bevor er an den Verschluß der Sektionsöffnung geht, wird der Wurzelkanal mit Rattenschwanzfeilen oder sonstigen Instrumenten genügend erweitert, wobei die Sektionsöffnung oft gute Dienste tut, da die Tätigkeit der Wurzelkanalerweiterungsinstrumente gegen das Foramen apicale hin kontrolliert werden kann. Sollten darüber hinaus noch krankhafte Veränderungen des Knochens oder der Wurzelhaut die Freilegung der Wurzelspitze erforderlich machen, so durchbricht Schuster fensterartig die Alveolarlamelle in entsprechender Länge. Zur Ausfüllung des Sektionsdefektes hat Schuster seinerzeit Zinngold empfohlen, später aber der einfacheren Technik halber Amalgam genommen. Um den Kanal für die eventuelle Weiterbehandlung nicht unpassierbar zu machen, empfiehlt Schuster eine entsprechend starke Sonde von der Pulpenkammer aus einzuführen und während des Abfüllens des Sektionsdefektes liegen zu lassen. Wird aber der Kanal bis zum Apex aufgeschnitten, was ja je nach Lage des Falles notwendig

Ein Fall aus der chirurgischen Abteilung des Zahnärztlichen Instituts der Universität Marburg

22. 4. 1938 Zahnschema | 1 2 3

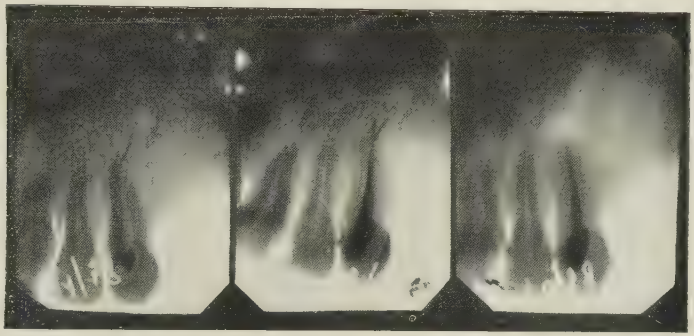

Abb. 1 Abb. 2 Abb. 3

Abb. 1 zeigt das Fragment einer abgebrochenen Rattenschwanzfeile, in der nach distal abgekrümmten Wurzelspitze eines oberen linken Eckzahnes.

Abb. 2: Der Wurzelkanal und die bei der Erweiterung des Kanals infolge der starken Krümmung der Wurzelspitze gesetzte Perforation wurden mit Guttapercha abgefüllt.

Abb. 3: Nach Wurzelspitzenresektion kurz oberhalb der Perforationsstelle wurde die abgekrümmte Wurzelspitze mit der frakturierten Ratttenschwanzfeile entfernt.

Die Technik der Marburger Schule legt besonderen Wert darauf, daß das zu entfernende Wurzelstück mit dem Fissurenbohrer durch sägende Bewegung abgetragen und dann das Fragment durch geeignete Instrumente herausgenommen wird. (Hierzu hat sich das Zahnreinigungsinstrument Nr. 9 aus dem Seidelschen Satz als äußerst zweckmäßig erwiesen.) Durch ein derartiges Vorgehen wird vermieden, daß Teile des Bruchstückes abgesplittert werden können, in die Umgebung gelangen und sich dort festsetzen.

sein kann, so ist das Einführen eines Instrumentes nicht nötig, da ja ein solider Verschluß des Kanalendes nur wünschenswert ist. Das zum Abfüllen der Sektionsöffnung verwandte Amalgam muß stark ausgedrückt werden, damit kein Quecksilberüberschuß beim Einführen entweicht. Schuster legt außerdem Wert darauf, daß keinerlei Amalgamüberschuß auf die Wurzeloberfläche oder gar in die Knochen- oder Weichteilwunde gelangt. Nach Ansicht Schusters ist es zweckmäßig den Schleimhautlappen nur mit einer Naht zu fixieren, aber nicht die Wunde zu tamponieren. Je schneller und sicherer die Operation ausgeführt wird, desto größer seien die Aussichten auf Heilung per primam. Schuster gelang es in 33 operierten Fällen einen reibungslosen Heilungsverlauf zu erzielen, während bei nur drei Fällen Fisteln bestehen blieben, die aber bei nochmaliger Aufklappung, Glättung des Knochendefektes und Beseitigung der Granulationen zur Ausheilung kamen.

Es scheinen Gründe genug vorhanden zu sein in all den Fällen, in denen das gleichzeitige Abfüllen des Wurzelkanals und der Sektionsöffnung angezeigt ist, statt des von Schuster empfohlenen Amalgams, Guttapercha zu verwenden. Einmal ist nämlich Guttapercha gewebsfreundlich und zum andern besteht bei ihrer Verwendung kaum die Gefahr, daß Reste des Füllungsmaterials in das umgebende Gewebe gelangen können. Aber selbst, wenn Reste des Materials in der Wunde verbleiben, dürften keine entzündlichen Reaktionen zu erwarten sein.

Von der Erwägung ausgehend, daß die Schlitzung der Wurzel eine beabsichtigte Perforation des Zahnes darstellt, so kann der Indikationsbereich für die „Sektion der Zahnwurzel" um all die Fälle erweitert werden, bei denen eine ungewollte Perforation in halber Höhe und auf der facialen Fläche der Zahnwurzel gesetzt wurde. Der Eingriff würde derselbe sein nur mit dem Unterschied, daß hier die Perforationsöffnung erst erweitert werden muß. So beschreibt Zils einen Fall, bei dem er die Sektion der Zahnwurzel in diesem Sinne angewandt hat:

Ein 16jähriger Gymnasialschüler ließ sich während der Weihnachtsferien in seinem Heimatorte den $\underline{1}$ füllen. Nach seiner Rückkehr erschien der Schüler in der Klinik mit der Klage über einen dumpfen, ziemlich heftigen Schmerz in dem betreffenden Zahne, wobei besonders saure und süße Speisen, sowie Aspiration von Luft schmerzhaft empfunden wurden. Das Röntgenbild ergab das Vorhandensein eines künstlich geschaffenen Kanales nebst Perforation auf der labialen Wurzelwand und eine unvollständige Füllung.

1. Teil der Therapie: Entfernung der Füllung sowie der jauchig zerfallenen Pulpareste, Einleitung der Wurzelbehandlung, Auflösung der in der Perforationsstelle eingekeilten Guttaperchareste mit Validolum camphoratum, Abschluß des Wurzelkanales gegen die Alveole mit Mastisol-Guttapercha.

2. Teil der Therapie: Sektion der Zahnwurzel nach Schuster mit fensterartiger Bloßlegung der Perforationsstelle, Füllen derselben mit Amalgam auf einer von der Pulpenkammer aus eingeführten Sonde. Naht der Schleimhautperiostwunde. Füllen des Zahnes nach einer Woche.

Die chirurgische Behandlung war in diesem Falle indiziert, denn wie auch Greve sagt, sind alle jene Fälle für die chirurgische Behandlung geeignet, in denen es unmöglich ist, von innen an die verletzte Stelle heranzukommen und wo die Möglichkeit vorhanden ist, sich einen bequemen Zugang zum Erkrankungsherd zu verschaffen.

Liegt die Perforationsstelle dagegen in der Nähe der Wurzelspitze, so wäre der einfachere Weg, die Wurzelspitzenresektion nach Williger vorzunehmen.

Preiswerk schreibt, daß gerade in den Fällen, in denen es schwierig ist, an das Fragment heranzukommen, die Sektion der Zahnwurzel den einzigen Ausweg bietet und daß mancher Zahn diesem chirurgischen Eingriff seine Existenz verdankt.

Ich möchte noch erwähnen, daß bei Eingriffen im Bereich der oberen Prämolaren und Molaren die Nähe der Kieferhöhle berücksichtigt werden muß. Hier dürfte es in jedem Falle angezeigt sein, sich durch ein Röntgenbild Klarheit über das Vorhandensein von Alveolar- oder Zahnlückenbuchten zu verschaffen, um einer Verletzung oder Schädigung der sehr empfindlichen Oberkieferhöhlenschleimhaut vorzubeugen.

C) Zusammenfassung der Ergebnisse.

1. Die Erfahrungen haben gelehrt, daß sowohl mit der Entfernung von Fragmenten aus Wurzelkanälen auf mechanischem und chemischem Wege Erfolge erzielt worden sind.

2. Wie aus der Literatur hervorgeht, sind aber diese Erfolge mehr oder weniger einem glücklichen Zufall zu verdanken. Auch ist in Anbetracht der Unsicherheit des Erfolges die Gefahr der Schädigung des periapicalen Gewebes bei Einbringen starker mineralischer Säuren in Wurzelkanäle besonders zu berücksichtigen.

3. Unter Zugrundelegung der oben eingehend dargestellten Indikationen sind die chirurgischen Eingriffe nach Schuster und nach Williger zweckmäßige Wege, die noch in vielen Fällen zum Ziele führen und so den betreffenden Zahn erhalten.

4. Der Grund aber, warum die Sektion der Zahnwurzel nur in sehr wenigen Fällen Anwendung gefunden hat, dürfte wohl in der Schwierigkeit der Technik der Operation zu suchen sein. Es erscheint auch die Annahme berechtigt, daß in vielen Fällen solche Zähne ohne vorherige Indikationsstellung für die Sektion der Zahnwurzel extrahiert werden.

5. Darüber hinaus scheint für die Seltenheit der Anwendung der Sektion der Zahnwurzel die Tatsache, daß der Eingriff nicht genügend bekannt ist, verantwortlich gemacht werden zu können. Ein erneuter Hinweis auf die Sektion der Zahnwurzel erscheint daher berechtigt zu sein.

Literaturnachweis.

Ausubel: Wie eine abgebrochene Nervnadel aus einem Wurzelkanal entfernt wird. Dtsch. Zahnärztl. Wschr. XXX, Nr. 3, S. 51 (1927).

Brubacher: Nervkanalbohrer und Nervnadel. Dtsch. Mschr. Zahnheilk. XXXI, Nr. 5, S. 339 (1913).

Bruy: Abgebrochene Instrumente in den Wurzelkanälen. Deutsche Zahnheilk. in Vortr. H. 48, S. 1—22.

Callahan: Zum Eröffnen von engen Wurzelkanälen. Dtsch. Mschr. Zahnheilk. XII, Nr. 8, S. 322 (1894).

Conrad: Das Abbrechen von Instrumenten in Wurzelkanälen. Korr. f. Z. XX, Nr. 3, S. 241 (1891).

Faulhaber u. Neumann: Die chirurgische Behandlung der Wurzelhauterkrankungen, S. 32 (1921).

Mayerhofer: Chirurgie der dentalen Mund- und Kieferkrankheiten, S. 120 (1930).

Miller: Lehrbuch der konservierenden Zahnheilkunde (1898).

Palmer: Abgebrochene Bohrer und Extraktoren aus dem Wurzelkanal zu entfernen. Korr. f. Z. XXVIII, Nr. 2, S. 190 (1899).

Preiswerk: Zahnärztlich-stomatologische Chirurgie, S. 217 (1914).

—— Die Behandlung septischer Wurzelkanäle. Dtsch. Mschr. Zahnheilk. XXVI, Nr. 23, S. 855 (1908).

Prinz: Eine praktische Methode zur Entfernung abgebrochener Instrumente aus Wurzelkanälen. Zeitschr. Stom. XXI, Nr. 2, S. 113 (1923).

Reinmöller: Ueber Neuralgien durch Nervnadel nach Extraktion des Zahnes. Dtsch. Mschr. Zahnheilk. XXVI, Nr. 6, S. 429 (1908).

Rosenow: Chirurgische Therapie der Wurzelperforation. Dtsch. Mschr. Zahnheilk. XXXI, Nr. 8, S. 679 (1913).

Scheff: Handbuch der Zahnheilkunde, Bd. V, S. 393.

Schuster: Sektion der Zahnwurzel. Dtsch. Mschr. Zahnheilk. XXXI, Nr. 1, S. 43—47 (1913).

Siegel: Behandlung durch Instrumente bei der Präparierung von Wurzelkanälen. Korr. f. Z. XXXXV, Nr. 4, S. 88 (1916).

Walkhoff: Kontraindikation bei Anwendung der Nervkanalbohrer. Dtsch. Mschr. Zahnheilk. XXXVI, Nr. 5, S. 129 (1918).

—— Lehrbuch der konservierenden Zahnheilkunde, S. 341 (1931).

Williger: Eine neue Indikation zur Wurzelspitzenresektion zur Entfernung von Fremdkörpern aus Wurzelkanälen. Korr. f. Z. XXXXI, Nr. 7, S. 193 (1912).

Zils: Momentbilder aus der zahnärztlichen Chirurgie. Oestr. Zeitschr. f. Stom. XI, Nr. 11, S. 441 (1913).

Lebenslauf.

Am 9. März 1910 wurde ich, Otto Schmidt, als Sohn des Kaufmanns Heinrich Schmidt und seiner Ehefrau, Minna, geb. Gemeling, in Melsungen geboren. Nach zweijährigem Grundschulbesuch trat ich in die Septima des Reformrealgymnasiums in Melsungen ein. Am 5. März 1930 legte ich die Reifeprüfung an derselben Anstalt ab. Vom November 1930 bis April 1934 war ich in der Kreissparkasse zu Melsungen tätig. Das Studium der Zahnheilkunde begann ich im Sommer-Semester 1934 an der Universität Marburg, wo ich am 6. Juni 1935 die zahnärztliche Vorprüfung und am 4. Dezember 1937 die zahnärztliche Staatsprüfung bestand. Seit Ende Dezember war ich mit Anfertigung vorliegender Arbeit beschäftigt.

Meine akademischen Lehrer waren:

Baars, Baumann, Baur †, Boeminghaus, Dabelow, Dittler, Elbrecht, Fliege, Grüneisen, Kunzendorf, Laubender, Loebell, Meerwein, Pfannenstiel, von Reckow, Rix, Ruete, Schedtler, Schwenkenbecher, Versé.

Herrn Professor Dr. Fliege danke ich für Ueberlassung des Themas und seine Anregungen, dem Assistenten des Instituts, Herrn Dr. med. dent. habil. Heuser, für Beratung.

Herrn Zahnarzt Dr. Schuster (Leipzig) bin ich für gelegentliche Mitteilungen über den von ihm angegebenen operativen Eingriff (Sektion der Zahnwurzel) zu Dank verpflichtet.